

# Периферни примитивни неуроектодермални тумор мезентеријума танког црева – приказ болесника

Хелена Марић<sup>1,2</sup>, Радован Цвијановић<sup>3</sup>, Игор Иванов<sup>4</sup>, Љиљана Гвозденовић<sup>5</sup>, Дејан Иванов<sup>3</sup>, Ненад Лаловић<sup>1,2</sup>

<sup>1</sup>Универзитетска болница у Фочи, Друга хируршка клиника, Фоча, Босна и Херцеговина;

<sup>2</sup>Универзитет у Новом Саду, Медицински факултет, Нови Сад, Србија;

<sup>3</sup>Клиника за абдоминалну, ендокрину и трансплантациону хирургију, Клинички центар Војводине, Нови Сад, Србија;

<sup>4</sup>Институт за кардиоваскуларне болести Војводине, Сремска Каменица, Србија;

<sup>5</sup>Клиника за анестезију и реанимацију, Клинички центар Војводине, Нови Сад, Србија

## КРАТАК САДРЖАЈ

**Увод** Примитивни неуроектодермални тумор или Јуингов (*Ewing*) сарком је неоплазма недиференцираних малих округлих ћелија, који настаје из меког ткива и претпоставља се да је неуралног порекла. Најчешће настаје код деце, затим код адолесцената и младих одраслих особа.

**Приказ болесника** У раду је приказан случај болеснице старе 24 године с улцеростенозантним Јуинговим саркомом почетног дела танког црева. Прегледом литературе и кроз пример случаја болеснице са знацима сидеропенијске анемије узроковане примитивним неуроектодермалним тумором танког црева покушано је да се разјасне етиологија болести, клиничка слика, дијагностиковање и терапија с циљем њеног бржег откривања и лечења.

**Закључак** Мезентерични примитивни неуроектодермални тумор је ретка неоплазма код одраслих особа. Хируршка ресекција туморске промене уз примену хемиотерапије главни је вид лечења особа оболелих од наведене болести.

**Кључне речи:** Јуингов сарком; неурално порекло; симптоматологија; дијагностика; лечење

## УВОД

Периферни примитивни неуроектодермални тумор (ПНЕТ) или Јуингов (*Ewing*) сарком настаје из меког ткива и претпоставља се да је неуралног порекла [1, 2]. Иако се преобладајуће јављају у костима и дубоким меким ткивима, ови саркоми захватају и висцералне органе. Најчешће су локализовани у грудном кошу (44%), затим у ретроперитонеуму и карлици (26%), екстремитетима (20%), глави и врату (6%) и осталим органима (4%) [3]. Ови екстраскелетни Јуингови саркоми хистолошки се разликују од саркома коштаног ткива [4], описани су у једњаку [5], желуцу [2], дуоденуму [6], танком цреву [7], дебелом цреву [8], панкреасу [9], вагини [10], јајнику [11], ректовагиналном септуму [12] и бубрезима [13].

У нашем раду биће описан случај ПНЕТ мезентеријума почетног дела танког црева, с клиничком сликом, дијагностиком и терапијом наведене болести.

## ПРИКАЗ БОЛЕСНИКА

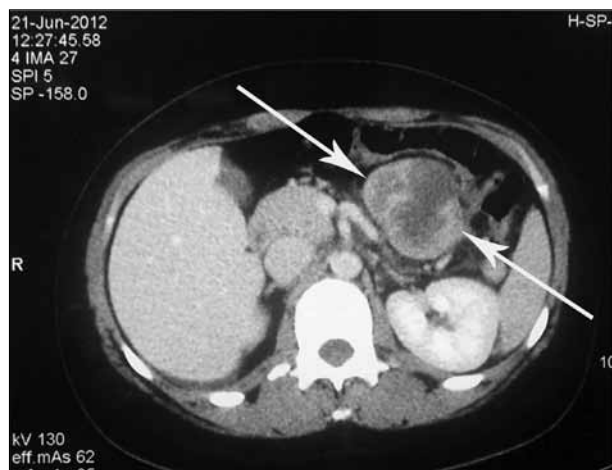Двадесетчетворогодишња жена примљена је на Клинику за абдоминалну хирургију Клиничког центра Војводине ради хируршког лечења тумора почетног дела јејуну-

ма (непосредно иза Трајцовог лигамента). Анамнестички је добијен податак о томе да се у протеклих шест месеци лечила од сидеропенијске анемије, без манифестног гастроинтестиналног крварења. Тегобе у виду болова у стомаку, као и друге симптоме у вези са гастроинтестиналним системом, негирала је. Навела је да је неколико месеци раније добила око 5 kg на тежини. Стернална пункција урађена три месеца пре хируршког захвата указала је на хиперплазију костне сржи. Болесница је лечена препаратима гвожђа и трансфузијама деплазматисаних еритроцита.

Седам дана пре операције болесница је примљена на болничко лечење у Клиници за гастроентерологију Клиничког центра Војводине због изражене анемије, без манифестног гастроинтестиналног крварења, али с позитивним налазом теста столице на окултно крварење. Лабораторијске анализе су указале на изражену анемију: леукоцити  $8,32 \times 10^9/l$  (референтне вредности:  $4-10 \times 10^9/l$ ), еритроцити  $2,77 \times 10^{12}/l$  ( $4-5,5 \times 10^{12}/l$ ), хемоглобин 68,8 g/l (120–180 g/l), хематокрит 21,6 (37,0–52,0) гвожђе 8,5  $\mu\text{mol}/l$ , феритин 11,6  $\mu\text{g}/l$ , TIBC 41  $\mu\text{mol}/l$ , сатурација трансферина 14%, MCV 69 fl, MCHC 319 g/l, MPV 5,8 fl, MCH 22,6 pg, RDW 18,4. Туморски маркери CEA, CA 19-9, алфа-фетопротеин, трансаминазе, минералограм, билирубини,

## Correspondence to:

Helena MARIĆ  
Univerzitetska bolnica u Foči  
Druga hirurška klinika  
Svetosavska bb  
73300 Foča  
Bosna i Hercegovina  
helena\_maric@yahoo.com



**Слика 1.** Налаз компјутеризоване томографије абдомена с тумором почетног дела јејунума

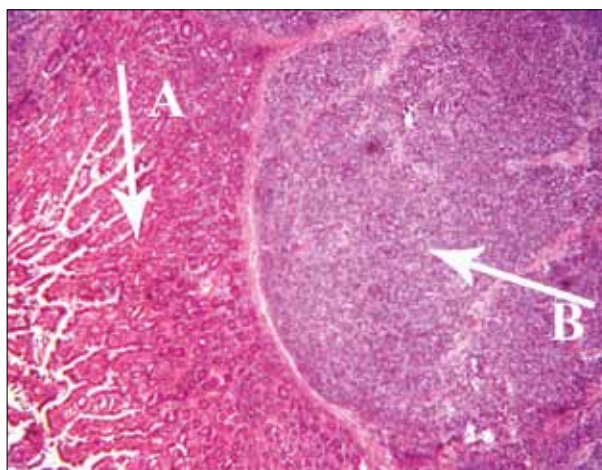
**Figure 1.** Computed tomography of the abdomen with a tumor of the initial portion of the jejunum

уреа, креатинин, холестерол и триглицериди били су у границама референтних вредности.

Болесница је подвргнута колоноскопском прегледу, који није указао на патолошке промене у лумену дебелог црева. Езофагогастродуоденоскопијом је потврђена улцероинфилтративна, стенозантна промена почетног дела јејунума која је захватала целу циркумференцију зида црева у дужини од око 6 *cm*. Компјутеризованом томографијом (СТ) абдомена потврђена је нехомогена, режњевита, већим делом солидна мекоткивна формација величине 58×56×90 *mm* (антеропостериорни × латеро-латерални × кранио-каудални пречник) у пројекцији на почетне вијуге јејунума. СТ налаз на осталим паренхиматозним органима трбушне дупље био је нормалан (Слика 1). Експлоративном лапаротомијом потврђена је неправилна кружна туморска маса, режњевите, беличасте површине и тврде конзистенције, величине 60×60×90 *mm*, која се пружала из мезентеријума и захватала почетни део јејунума у дужини од око 60 *mm*. Током операције туморска маса је потпуно одстрањена уз ресекцију дела танког црева захваћеног туморским ткивом. Континуитет гастроинтестиналног тракта је успостављен јејуну-јејуну термино-терминалном анастомозом.

Патохистолошки налаз: Примљен је неправилни округласти ткивни фрагмент укупне димензије 9,5×10×5 *cm*. У једном делу фрагмента уочен је ресекат танког црева у дужини од 7 *cm* серозе тамносмеђе и замућене, прекривен крпастим смеђе-беличастим наслагама. По отварању лумена танког црева у средишњем делу је уочена улцеростенозантна сивобеличаста промена пречника 4 *cm* која је на серијским резовима била сивобеличasto до бледожућкасте боје, а захватала је све слојеве зида црева и пружала се у ниже лежеће масно ткиво у дубини (пречник најширег дела био је до 6 *cm*).

Дијагноза болести је постављена хистопатолошким прегледом уз имунохистохемијске анализе. На површини исечка постојала је интактна слузница танког



**Слика 2.** Патохистолошки препарат – имунохистохемијска анализа: А – зид црева, Б – туморско ткиво (AE1/AE3; 100×)

**Figure 2.** Histopathological examination – immunohistochemical analysis: A – bowel wall, B – tumor tissue (AE1/AE3; 100×)

црева, док је подручје мишићног слоја у целости замењено туморским ткивом. Туморско ткиво је било грађено од нетипичних малих ћелија, грубог хроматина без видљивих једараца, али с повећаним бројем митоза, међу којима је било митоза патолошког типа. Цитоплазма је била изузетно оскудна и сведена на само мањи танки периферни перинуклеарни руб. Туморско ткиво је расло углавном у солидним гнездима, а фокално у некротичним подручјима се уочавао и периваскуларни тип раста. Ресекциони рубови на нивоу танког црева били су без налаза туморског ткива. На материјалу су примењене и имунохистохемијске методе бојења, те је профил тумора био: CD99 +++, NSE ++, GFAP изразито фокално +, WT 1 -, синаптофизин -, хромогранин -/+, дезмин -, CD117 +, AE1/AE3 ++, S100 -/+, CD45 -, TDT -, CK20 -, пролиферативна активност на *ki-67* око 75%. Описана хистолошка слика уз примену имунохистохемијске методе бојења одговарала је примитивном неуроендокрином тумору (екстра-скелетном Јуинговом саркому). Хистохемијско бојење било је AE1/AE3, с увеличањем од 100× (Слика 2).

После операције болесница је примила шест циклуса хемиотерапије према протоколу VIDE (винкристин, ифосфамид, доксорубин, етопосид). Годину дана након операције и хемиотерапије урађена је СТ ентeроклизиса, на којој се нису примећивали радиографски знаци рецидива основне болести. Болесница се данас субјективно добро осећа и сматра се да је болест у ремисији.

## ДИСКУСИЈА

Периферни неуроктодермални тумор је сарком меких ткива неуралног порекла који је први пут описао 1918. године амерички хирург и патолог Артур Пурди Стоут (*Arthur Purdy Stout*) [14], који је приказао случај 42-годишњег болесника с тумором улнарног живца грађеном од недиференцираних округлих ћелија

које се међусобно групишу формирајући розете. Три године касније амерички патолог Џејмс Јуинг (*James Ewing*) [15] приказао је случај тумора подлактичне кости код 14-годишње девојчице и назвао га „дифузни ендотелијом кости“. Тек касније, с појавом имунохистохемијских, молекуларних и цитогенетских метода, наведена група тумора названа је „периферни примитивни тумори“ или „Јуингови саркоми“. Овој групи тумора припадају Јуингов тумор кости, екстраосеални Јуингов тумор и Аскинов тумор, који је периферни неуроектодермални тумор (ПНЕТ) зида грудног коша.

Болесници са ПНЕТ мезентеријума најчешће имају болове, а често и палпабилну „масу“ у стомаку. Болови у леђима могу указивати на параспинални, ретроперитонеални тумор локализован дубоко у карлици. Ови болесници такође имају најчешће неспецифичне симптоме ПНЕТ, у виду повишене телесне температуре и губитка на телесној тежини.

У нашем раду приказана је болесница са сидеропенијском анемијом узрокованом ПНЕТ танког црева, без типичних симптома у вези са наведеним обољењем, као и изостанком манифестног гастроинтестиналног крварења. Прегледом литературе на енглеском језику нисмо пронашли ниједан рад у којем је описан случај болесника са знацима сидеропенијске анемије узроковане ПНЕТ танког црева.

Засада не постоје упечатљиви налази крви којима би се дијагностиковало ПНЕТ. СТ и магнетном резонанцијом (МР) могу се добити подаци о величини тумора, захваћености суседних структура и заступљености метастаза. Ипак, не постоје радиографске методе помоћу којих бисмо посумњали на ПНЕТ и ниједан од приказаних случајева мезентеричног ПНЕТ није дијагностикован пре операције. Дијагноза ПНЕТ се поставља искључиво хистопатолошким прегледом уз додатне имунохистохемијске анализе. Поставља се искључивањем неуробластома, рабдомиосаркома, лимфома и остеосаркома малих ћелија, уз примену имунохистохемије и електронске микроскопије.

## ЛИТЕРАТУРА

- Kondo S, Yamaguchi U, Sakurai S, Ikezawa Y, Chuman H, Tateishi U, et al. Cytogenetic confirmation of a gastrointestinal stromal tumor and ewing sarcoma/primitive neuroectodermal tumor in a single patient. *Jpn J Clin Oncol*. 2005; 35:753-6.
- Soulard R, Claude V, Camparo P, Dufau JP, Saint-Blancard P, Gros P. Primitive neuroectodermal tumor of the stomach. *Arch Pathol Lab Med*. 2005; 129:107-10.
- Coffin CM, Dehner LP. Neurogenic tumors of soft tissue. In: Coffin CM, Dehner LP, O Shea PA, editors. *Pediatric Soft Tissue Tumors: A Clinical, Pathological and Therapeutic Approach*. Baltimore: Williams and Wilkins; 1997. p.80-132.
- Bloom C, Lisbona A, Begin LR, Pollak M. Extraosseous Ewing's sarcoma. *Can Assoc Radiol J*. 1995; 46:131-3.
- Johnson AD, Pambuccian SE, Andrade RS, Dolan MM, Aslan DL. Ewing sarcoma and primitive neuroectodermal tumor of the esophagus: report of a case and review of literature. *Int J Surg Pathol*. 2010; 18(5):388-93.
- Jeong Hae K, Mi Kyung L, Chong Jai K, Kyibeom L, Kuk Whan K, Woo Ick Y. Primary Ewing's sarcoma of the duodenum: a case report. *Int J Surg Pathol*. 2003; 11:331-7.
- Horie Y, Kato M. Peripheral primitive neuroectodermal tumor of the small bowel mesentery: a case showing perforation at onest. *Pathol Int*. 2000; 50(5):398-403.
- Tokudome N, Tanaka K, Kail M, Sueyoshi K, Matsukita S, Setoguchi T. Primitive neuroectodermal tumor of the transverse colonic mesentery defined by the presence of ESW-FL11 chimeric mRNA in Japanese woman. *J Gastroenterol*. 2002; 37:543-9.
- Movahedi-Lankarani S, Hruban RH, Westra WH, Klimstra DS. Primitive neuroectodermal tumors of the pancreas: a report of seven cases of a rare neoplasm. *Am J Surg Pathol*. 2002; 26:1040-7.
- Farley J, O'Boyle JD, Heaton J, Remmenga S. Extraosseous Ewing sarcoma of the vagina. *Obstet Gynecol*. 2000; 96:832-4.
- Kawauchi S, Fukuda T, Miyamoto S, Yoshioka J, Shirahama S, Saito T, et al. Peripheral primitive neuroectodermal tumor of the ovary confirmed by CD99 immunostaining, karyotypic analysis, and RT-PCR for EWS/FLI-1 chimeric mRNA. *Am J Surg Pathol*. 1998; 22:1417-22.
- Petkovic M, Zamolo G, Muhvic D, Coklo M, Stifter S, Antulov R. The first report of extraosseous Ewing's sarcoma in the rectovaginal septum. *Tumori*. 2002; 88:345-6.

Основни вид лечења особа оболелих од ПНЕТ је операције уз примену хемиотерапије. Пошто 80% болесника у време дијагностиковања болести има окултне метастазе, индикована је системска хемиотерапија уз примену локалног хируршког лечења [16]. Овом комбинацијом вишегодишње преживљавање се са 10% повећало на 50–60%, па и више [17]. Пошто се код 80% болесника са ПНЕТ са наизглед локализованим обољењем бележе окултне метастазе, индикована је системска полихемиотерапија, која за Јуингов сарком обухвата винкрестин, доксорубидин, циклофосфамид и дактиномицин. Клиничка испитивања су показала да је исход болести значајно бољи код болесника који су после операције примили хемиотерапију у комбинацији ифосфамид–етопоксид наизменично с винкрестином и доксирубицином [18]. На основу података из литературе о лечењу периферних неуралних тумора, инвазивног раста тумора (захвата зид црева), старости болеснице и релативно лоше прогнозе наведене групе тумора, приказаној болесници је постоперационо преписана полихемиотерапија према протоколу *VIDE* у шест циклуса.

Петогодишње преживљавање болесника без метастаза у време дијагностиковања болести је 60%, у поређењу са 35% код болесника с метастазама. Прогноза ПНЕТ мезентеријума је знатно боља од прогнозе тумора других локализација. Лоши прогностички фактори ПНЕТ мезентеријума су: пречник тумора већи од 5 cm, карлична локализација, старија животна доб, повишен ниво лактат-деhidрогеназе, слаб одговор на иницијалну хемиотерапију, постојање метастаза у регионалним лимфним чворовима и удаљених метастаза у време дијагностиковања болести.

Мезентерични ПНЕТ је ретка неоплазма одраслих особа, а најчешће се јавља код деце и младих одраслих особа. Добра дугорочна прогноза може се постићи широком *en block* ресекцијом тумора и захваћених структура. Адјувантна хемиотерапија је индикована код мезентеричног ПНЕТ с инвазивним особинама, као и код захваћености суседне вијуге црева и увећаних лимфних чворова.

13. Jimenez RE, Folpe AL, Lapham RL, Ro JY, O'Shea PA, Weiss SW, et al. Primary Ewing's sarcoma/primitive neuroectodermal tumor of the kidney: a clinicopathologic and immunohistochemical analysis of 11 cases. *Am J Surg Pathol.* 2002; 26:320-7.
14. Stout AP. Tumor of the ulnar nerv. *Proc Ny.* 1918; 18:2.
15. Ewing J. Diffuse endothelioma of bone. *Proc Ny.* 1921; 21:17.
16. Kennedy JG, Eustace S, Caulfield R, Fennelly DJ, Hurson B, O'Rourke KS. Extraskeletal Ewing's sarcoma: a case report and review of the literature. *Spine.* 2000; 25:1996-9.
17. Grier HE, Krailo MD, Tarbell NJ, Link MP, Fryer CJ, Pritchard DJ, et al. Addition of ifosfamide and etoposide to standard chemotherapy for Ewing's sarcoma and primitive neuroectodermal tumor of bone. *N Engl J Med.* 2003; 348:694-701.
18. Vukašinović Z, Stevanović V, Spasovski D, Živković Z. Ewing sarcoma – current opinion. *Srp Arh Celok Lek.* 2006; 134(7-8):348-55.

## Peripheral Primitive Neuroectodermal Tumor of the Small Bowel Mesentery – Report of a Case

Helena Marić<sup>1,2</sup>, Radovan Cvijanović<sup>3</sup>, Igor Ivanov<sup>4</sup>, Ljiljana Gvozdenović<sup>5</sup>, Dejan Ivanov<sup>3</sup>, Nenad Lalović<sup>1,2</sup>

<sup>1</sup>University Hospital of Foča, Second Surgery Clinic, Foča, Bosnia and Herzegovina;

<sup>2</sup>University of Novi Sad, Faculty of Medicine, Novi Sad, Serbia

<sup>3</sup>Clinic of Abdominal, Endocrine and Transplantation Surgery, Clinical Center of Vojvodina, Novi Sad, Serbia;

<sup>4</sup>Cardiovascular Diseases Institute of Vojvodina, Sremska Kamenica, Serbia;

<sup>5</sup>Clinic of Anesthesiology and Resuscitation, Clinical Center of Vojvodina, Novi Sad, Serbia

### SUMMARY

**Introduction** Primitive neuroectodermal tumor or Ewing's sarcoma is a tumor of undifferentiated small round cells that arise from the soft tissues, and is believed to be of neural origin. It occurs most often in children, followed by adolescents and young adults.

**Case Outline** A case of a 24-year-old patient with ulcerostenosis Ewing's sarcoma of the initial part of the small intestine is presented in our paper. Reviewing the literature and using as an example the case of a female patient with signs of sideropenic anemia caused by primitive neuroectodermal tumor of the

small intestine, an attempt was made to clarify the etiology, clinical presentation, diagnosis and therapy with the aim of its rapid detection and treatment.

**Conclusion** Mesenteric primitive neuroectodermal tumor is a rare neoplasm in adults, while it usually occurs in children and young adults. Surgical resection of the lesions with the application of chemotherapy is the main form of treatment of patients suffering from this disease.

**Keywords:** Ewing's sarcoma; neural origin; symptoms; diagnosis; treatment

Примљен • Received: 13/08/2013

Прихваћен • Accepted: 03/06/2015